


## **Vochtblaas onder het netvlies / Serosa**

### **Wat is Centrale Sereuze Chorioretinopathie (CSCR)?**

Deze aandoening heet in medische termen Centrale Sereuze Chorioretinopathie (CSCR), afgekort tot Serosa. Om CSCR te begrijpen is het nodig te weten hoe het netvlies is opgebouwd. Het netvlies is een dunne laag weefsel die de binnenkant van het oog bekleedt; het is de 'gevoelige laag' van het oog. Het vangt licht op en zendt signalen naar de hersenen. Het netvlies is goed te vergelijken met een filmpje in een fototoestel. Het netvlies bestaat uit verschillende lagen; de diepste laag bestaat uit pigmentcellen (pigmente-pitheel). Nog dieper, maar niet meer tot het netvlies behorend, ligt het vaatvlies: een bloedrijke structuur.

Eén van de functies van het pigmentepitheel is het voorkómen van lekken van vocht uit het vaatvlies naar het netvlies.

Bij CSCR is het pigmentepitheel verzwakt. Vocht kan door de zwakste plek (de 'lekplek') heen sijpelen en tilt het bovenliggende gedeelte van het netvlies op (zie bovenste plaatje). Er vormt zich een vochtblaas. De oorzaak van de verzwakking van het pigmentepitheel is onbekend, maar CSCR komt vaker voor bij patiënten die corticosteroïden gebruiken; stress is ook een risicofactor.



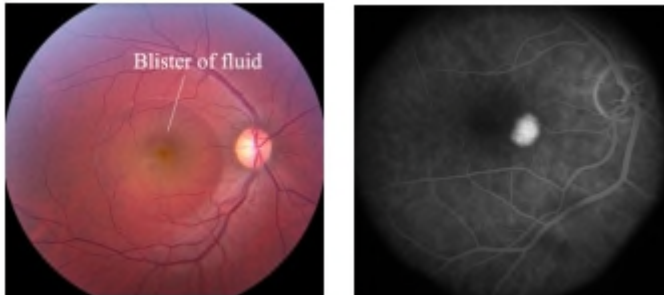
## Vochtblaas

### Wat merkt de patiënt?

Door de vochtblaas ziet de patiënt vervormd (metamorfopsie) en lijken voorwerpen kleiner dan ze zijn (micropsie). Vaak wordt er ook een vlek waargenomen. De gezichtsscherpte is ook vaak verminderd en kan verbeterd worden met een plus lens.

### Hoe wordt de diagnose gesteld?

De diagnose kan vaak gesteld worden door oogspiegelen alleen: uw ogen worden wijd gedruppeld zodat de oogarts/optometrist het netvlies kan beoordelen. Wanneer er een OCT (Optical Coherence Tomography) apparaat beschikbaar is wordt er een scan van het netvlies gemaakt, waarbij alle lagen van het netvlies zichtbaar zijn (zie illustraties boven) en de hoeveelheid vocht geëvalueerd kan worden. Wanneer CSCR niet over gaat of voor een 2e of 3e keer ontstaat zal er een FAG (Fluorescentie-angiogram/netvliesscan) gemaakt worden, zodat de plek waaruit het vocht lekt gevonden kan worden.



Fluorescentieangiogram / netvliesscan

### **Beloop/ Behandeling?**

CSCR geneest meestal vanzelf na enkele weken tot maanden. Een enkele keer wordt de lekplek met laser behandeld om de genezing te bespoedigen; dit kan alleen wanneer de lekplek niet te dicht bij de gele vlek (het belangrijkste deel van het netvlies) ligt. De rol van oogdruppels of andere medicijnen is onduidelijk.

Wanneer CSCR is genezen blijft er vaak een klein littekentje in het netvlies over. De aandoening kan wel terugkomen, ook in het andere oog, waarbij in een enkel geval de gezichtsscherpte blijvend vermindert.

Niet alle informatie in deze folder is noodzakelijk op u van toepassing. Heeft u na het lezen van deze folder nog vragen, stel deze dan aan uw eigen oogarts. Ook kunt u bellen naar Maashorst Oogkliniek, 0413 - 40 19 56.

Deze folder is tot stand gekomen onder redactie van de commissie Patiëntenvoorlichting van het Nederlands Oogheelkundig Gezelschap (NOG) 2010.

[www.oogheekunde.org](http://www.oogheekunde.org)